- Copyright - Il Pensiero Scientifico Editore downloaded by IP 3.133.87.156 Sun, 28 Apr 2024, 03:09:44

Un raro caso di difetto interventricolare post-traumatico

Giancarlo Argento, Rosario Fiorilli, Giuseppe Del Prete

U.O. di Cardiologia Emodinamica, Azienda Ospedaliera San Carlo, Potenza

Key words:
Color Doppler echocardiography; Ventricular septal defect.

Cardiac injury occurs in about 20-30% of major chest traumas; 80% of penetrating cardiac wounds are fatal; the survival rate is related to the mechanism of injury (whether by stab wound or gunshot wound), the extent of injury, the need for emergency room thoracotomy for resuscitation, and the presence of cardiac tamponade. The right ventricle and atrium are the most commonly involved cardiac chambers. We present a case of 63-year-old male patient who presented with a systolic murmur after a chest wall stab wound.

Transthoracic echocardiogram revealed a small pericardial effusion and laceration of the interventricular septum. Cardiac catheterization revealed a moderate increase in mean pulmonary artery pressure and a moderate left to right shunt, due to interventricular defect which was closed percutaneously. The presented case is very unusual: the clinical picture was very poor because of the spontaneous closure of the wound, the absence of signs of cardiac tamponade, and the moderate size of the defect.

We emphasize the role of echocardiography in the anatomic and functional evaluation of such lesions.

(Ital Heart J Suppl 2002; 3 (3): 352-354)

© 2002 CEPI Srl

Ricevuto l'11 ottobre 2001; nuova stesura il 14 gennaio 2002; accettato il 15 gennaio 2002.

Per la corrispondenza:

Dr. Giancarlo Argento

U.O. di Cardiologia Emodinamica
Azienda Ospedaliera San Carlo
Via Potito Petrone
Ctr. Macchia Romana
85100 Potenza

Introduzione

Il torace è coinvolto in circa il 30% dei traumi maggiori ed il 20-30% di questi comporta lesioni del cuore e dell'aorta[1]. Le lesioni cardiache nel 90% dei casi sono conseguenza di traumi penetranti[2,3]. Nell'80% dei casi le lesioni cardiache penetranti portano a morte immediata nonostante un rapido trasporto in ospedale. La maggior parte dei sopravvissuti sono pazienti colpiti da arma bianca (mortalità circa 13%), mentre elevatissima è la mortalità nei pazienti colpiti da arma da fuoco[4].

Caso clinico

Il caso in questione si riferisce ad un paziente di sesso maschile di 63 anni, venuto alla nostra osservazione per trauma penetrante dell'emitorace sinistro, a livello del margine inferiore dell'ultima costola. La lesione era procurata da una sottile ma acuminata arma da taglio con un colpo inferto dal basso verso l'alto. Il paziente veniva ricoverato 12 ore dopo l'accaduto in discrete condizioni emodinamiche e pressoché asintomatico.

All'ascoltazione cardiaca si evidenziava un soffio olosistolico 3-4/6 Levine irradiato a sbarra al precordio, i valori di pressione arteriosa erano di 115/70 mmHg e non vi erano segni di scompenso cardiaco.

L'esame ecocardiografico transtoracico eseguito dalla finestra sottocostale (unico accesso favorevole all'inquadramento ottimale della lesione) mostrava un lieve versamento pericardico, una lacerazione tamponata della parete libera del ventricolo destro ed un difetto del setto interventricolare posteriore nella sua porzione media, del diametro di 7 mm, con segni flussimetrici di moderato shunt sinistro-destro (Figg. 1 e 2).

Non si rilevava dilatazione delle camere cardiache. Il cateterismo cardiaco confermava la presenza del difetto interventricolare muscolare di media ampiezza, con moderato shunt sinistro-destro (Qp/Qs = 2) e presenza di moderata ipertensione polmonare (pressione arteriosa polmonare 56/16 mmHg, media 36 mmHg).

Il paziente veniva riferito ad un altro centro con programma di chiusura percutanea del difetto tramite impianto di device occludente.

Discussione

L'atrio ed il ventricolo destro sono le camere cardiache più esposte ai traumi pe-

- Copyright - Il Pensiero Scientifico Editore downloaded by IP 3.133.87.156 Sun, 28 Apr 2024, 03:09:44

Figura 1. *Ecocardiogramma bidimensionale in proiezione sottocostale che mostra la lacerazione della parete libera del ventricolo destro, nonché la perforazione del setto interventricolare. DIV = difetto interventricolare.*

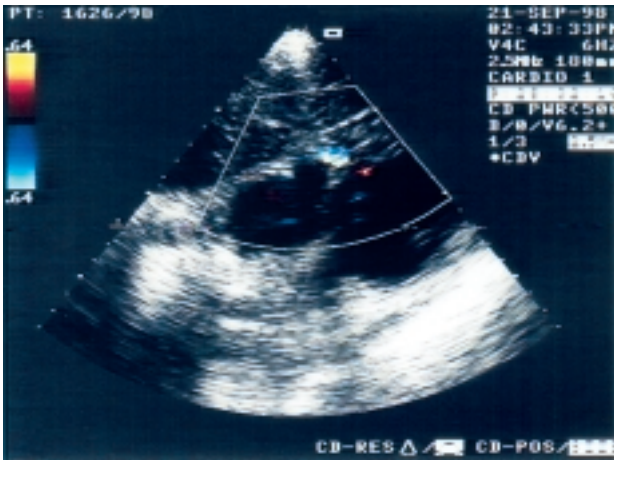

Figura 2. *Ecocardiogramma color Doppler che mostra lo shunt sinistro a livello del setto interventricolare.*

netranti del torace per la loro posizione anatomica, ma si possono verificare anche lesioni della parete libera del ventricolo sinistro, dei setti interatriale ed interventricolare, lacerazioni delle valvole atrioventricolari o dei loro apparati di sostegno e lacerazioni coronariche.

Un difetto del setto ventricolare si verifica nel 6-7% dei traumi cardiaci penetranti: una precedente rassegna[1] ha esaminato 51 casi, nella maggior parte dei quali lo shunt era di grado lieve e tale si è mantenuto nel tempo; in alcuni difetti di piccole dimensioni (< 1 cm) lo shunt si è ridotto per tendenza alla richiusura spontanea del difetto a causa della contrazione della muscolatura ventricolare. La gran parte dei pazienti con difetto interventricolare rimane asintomatica e la prognosi è favorevole anche senza la correzione chirurgica. Fra quelli in cui il difetto si mantiene pervio, la chiusura chirurgica è raccomandata se lo shunt è rilevante (Qp/Qs > 2.1) e se vi sono segni di scompenso cardiaco o quando, pur in presenza di Qp/Qs < 2.1, coesista disfunzione ventricolare sinistra dovuta alla presenza di un'area di acinesia o di discinesia parietale prodotta dal trauma. Nei traumi penetranti cardiaci si verifica una selezione naturale dei pazienti legata alla gravità delle lesioni: quelli che hanno subito i danni maggiori non riescono a raggiungere l'ospedale. La gravità del quadro clinico è in funzione del danno anatomico: in particolare la transezione di un'arteria coronaria, il danneggiamento di un apparato valvolare ed ampie lacerazioni del muscolo cardiaco o dei setti rappresentano le lesioni più severe.

I determinanti prognostici per la sopravvivenza sono rappresentati dal tamponamento cardiaco, dalla presenza di segni clinici vitali e dall'entità anatomica della lesione; infatti le lacerazioni muscolari di modeste dimensioni (0.5-1 cm) possono chiudersi spontaneamente per sovrapposta trombosi parietale, come nel caso presentato. Alcune lesioni da arma bianca sono sorprendentemente ben tollerate e ciò consente di effettuare una diagnosi accurata ed eseguire un monitoraggio clinico e strumentale, in vista di una migliore programmazione terapeutica. Nei pazienti con condizioni cliniche più precarie è indicato un atteggiamento terapeutico aggressivo con effettuazione della pericardiocentesi ed eventuale immediata correzione chirurgica.

L'utilizzo della tecnica ecocardiografica nella ricerca delle lesioni cardiache, nei pazienti che abbiano subito un rilevante trauma toracico, risulta di notevole utilità nel riconoscimento e nella valutazione anatomica e funzionale delle lesioni, che altrimenti verrebbero misconosciute. L'ecocardiogramma peraltro risulta di rapida esecuzione e di basso costo in qualsiasi contesto clinico (Unità Operative di Rianimazione, Pronto Soccorso) ed è spesso dirimente circa la gravità del caso.

In conclusione, il caso presentato costituisce un inconsueto esempio di difetto interventricolare post-traumatico verificatosi in seguito a lesione da taglio e caratterizzato dall'esiguità delle manifestazioni cliniche strettamente cardiache, a causa della spontanea riparazione della breccia di ingresso e della moderata ampiezza del difetto del setto interventricolare, nonché dall'assenza di tamponamento cardiaco. Si sottolinea inoltre l'importanza dell'utilizzo della tecnica ecocardiografica nel riconoscimento e nella pronta valutazione anatomica e funzionale della lesione.

Riassunto

Lesioni cardiache aperte o chiuse si verificano nel 20-30% dei traumi toracici maggiori. L'80% delle lesioni cardiache penetranti ha esito infausto, la maggior parte dei sopravvissuti si annovera fra coloro che hanno subito lesioni da arma bianca mentre elevatissima è la mortalità nelle lesioni da arma da fuoco. Migliore è la prognosi nei pazienti che arrivano in ospedale in condizioni stabili. Indice prognostico negativo è la presenza di tamponamento cardiaco. L'intervento chirurgico immediato è indicato nei pazienti in condizioni cliniche precarie,

- Copyright - Il Pensiero Scientifico Editore downloaded by IP 3.133.87.156 Sun, 28 Apr 2024, 03:09:44

spesso dovute a lesione da arma da fuoco, tralasciando una valutazione diagnostica completa. L'atrio ed il ventricolo destro sono le camere cardiache più esposte alle lesioni traumatiche. Possono verificarsi lesioni dei setti atriale e ventricolare, delle valvole o delle pareti cardiache nonché lacerazioni delle arterie coronarie.

Si presenta il caso di un paziente giunto in ospedale in condizioni emodinamiche stabili con ferita toracica da taglio in cui era comparso un soffio olosistolico precordiale in seguito al trauma. L'ecocardiogramma transtoracico mostrò presenza di un modesto versamento pericardico e di una lacerazione del setto ventricolare di media ampiezza, il cateterismo cardiaco evidenziò un moderato shunt sinistro-destro ed un'ipertensione polmonare moderata. Fu programmata chiusura del difetto tramite impianto percutaneo di device. Il caso presentato è inconsueto per l'esiguità delle manifestazioni cliniche a causa della spontanea chiusura della breccia di ingresso, dell'assenza di tamponamento cardiaco e della moderata ampiezza del difetto.

Viene sottolineata l'importanza dell'utilizzo della tecnica ecocardiografica nel riconoscimento e nella pronta valutazione anatomica e funzionale della lesione.

Parole chiave: Difetto interventricolare; Ecocardiografia color Doppler.

Bibliografia

1. LoCicero J III, Mattox KL. Epidemiology of chest trauma. Surg Clin North Am 1989; 69: 15-9.
2. Glinz W, Turina M. Blunt heart injuries. Langenbecks Arch Chir 1986; 369: 129-38.
3. Mattox KL, Feliciano DV, Burch J, Beall AC Jr, Jordan GL Jr, De Bakey ME. Five thousand seven hundred sixty cardiovascular injuries in 4459 patients. Epidemiologic evaluation 1958 to 1987. Ann Surg 1989; 209: 698-707.
4. Lemos PCP, Okumura M, Azevedo AC, Paula WD, Zerbini EJ. Cardiac wounds: experience based on a series of 121 operated cases. J Cardiovasc Surg (Torino) 1976; 17: 1-8.